

Prof. MUDr. Petra Svozílková, Ph.D.
Prof. MUDr. Jarmila Heissigerová, Ph.D., MBA
MUDr. Pavel Diblík, MBA
a kolektiv

ATLAS DIFERENCIÁLNÍ DIAGNOSTIKY V OFTALMOLOGII

1 VÍČKA

Víčka, horní a dolní, zajišťují ochranu povrchu očního bulbu před vnějším okolím, při mrkání potom obnovování slzného filmu, odstraňování nečistot a tkáňového debris. Správná funkce víček navíc umožňuje pasáž slz odvodnými slznými cestami. Anatomicky jsou víčka tvořena zevní vrstvou muskulokutánní a vnitřní tarzokonjunktivální. Z okraje zevních listů víček vyrůstají řasy a kůže obsahuje i další adnexa. Svalovina je tvořena kruhovým svěračem, který svou kontrakcí zajišťuje uzávěr oční štěrbiny a vytváří slznou pumpu, díky které při mrkání vzniká podtlak, a tím umožňuje nasávání slz přes punctum lacrimale do odvodných slzných cest a jejich odtok z oka do dutiny nosní. Marga obou víček formují chrupavčité tarzy, které se v horizontálním směru do periferie zužují a přecházejí do kantálních ligament. Na dolním víčku je dolní okraj tarzu spojen orbitálním septem s kostěným okrajem očnice. Na horním víčku je situace složitější. K hornímu okraji tarzu se upíná Müllerův sval, na přední stranu tarzu se upíná aponeuróza levátoru víčka a s aponeurózou splývá horní okraj orbitálního septa. Meibomovy žlázy v tarzech tvoří olejovitý sekret. Žlázy mají poměrně dlouhé vývody, které ústí na margu víček. Sekret těchto žlázek pak tvoří zevní, lipidovou vrstvu slzného filmu, která brání jeho rychlému odpařování, a tím i osychání povrchu bulbu. Kůže víček a její adnexa mohou být postiženy prakticky všemi kožními chorobami zánětlivými i nezápětlivými. Zánět ale bývá doprovázen větším otokem než v jiných lokalizacích a v jemném podkoží se může rychle šířit nejen edém, ale i emfyzém nebo krevní výron. Poloha víček je zajištěna funkcí retraktorů víček, správné postavení dolního víčka závisí na vyrovnaném napětí jeho přední a zadní lamely. Jizvení je příčinou malpozice marga víčka buď dovnitř (entropium s trichiázou), nebo ven (ektropium). Při volném závěsném aparátu víček nebo jejich spasmu jsou možné obě poruchy postavení. Nádory kůže víček, nejčastěji bazaliomy, jsou predilekčně lokalizovány na dolním víčku a ve vnitřním koutku.

PŘEHLED AFEKcí VÍČEK

Edémy a pseudoedémy víček

- Preseptální orbitocelulitida
- Retroseptální orbitocelulitida
- Posttraumatický edém víček
- Emfyzém víček
- Tumor očnice
- Edémy víček u Morbihanského syndromu
- Edémy víček u endokrinní orbitopatie
- Edémy víček u maligního exoftalmu
- Edémy víček u meningeomu očnice
- Orbitální varix
- Zánětlivý pseudotumor očnice
- Alergický edém kůže víček
- Chalazion
- Ohraničený edém víčka u histiocytózy X
- Infekce víček virem herpes simplex

- Atopická dermatitida víček (blefaritida)
- Přední blefaritida
- Zadní blefaritida (dysfunkce Meibomových žlázek)

Změna postavení víček a řas

- Entropium
- Ektropium
- Madaróza
- Trichiáza

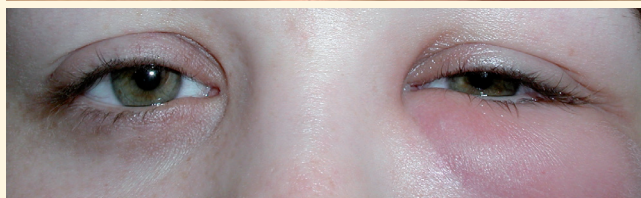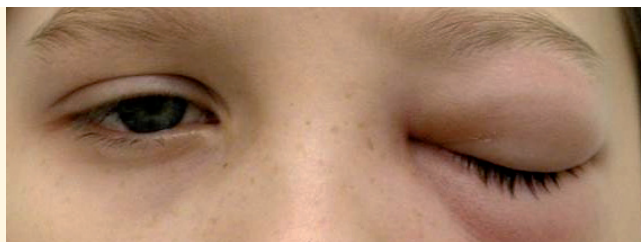
Změna polohy víček a šíře oční štěrbiny

- Dermatochaláza
- Fuchsova blefarochaláza
- Ptóza
- Zdánlivá ptóza
- Retrakce víček
- Lagofthalmus

1.1 EDÉMY A PSEUDOEDÉMY VÍČEK

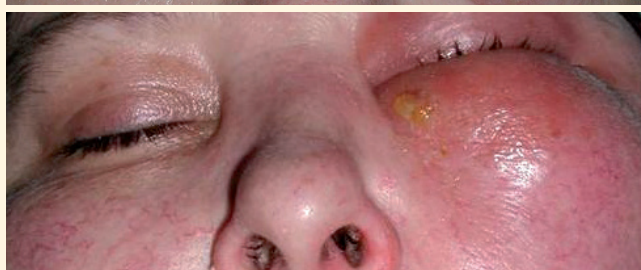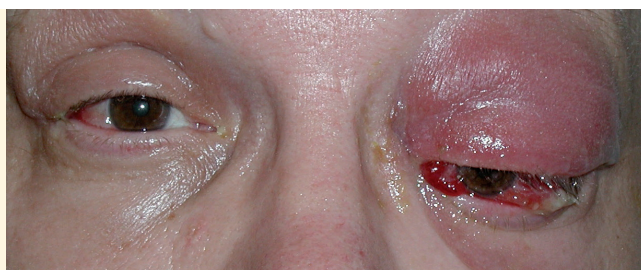Preseptální orbitocelulitida

- ▶ zánět omezen na víčka, edém víček často masivní
- ▶ bulbus klidný, volně pohyblivý, bez protruze a chemózy spojivky
- ▶ bez poruchy visu, bez nově vzniklé diplopie
- ▶ etiologie je infekční: zánět paranazálních dutin/horních cest dýchacích, kožní defekt, vzácně píchnutí hmyzem
- ▶ u dětí do tří let větší riziko přechodu zánětu retroseptálně, proto vždy hospitalizace



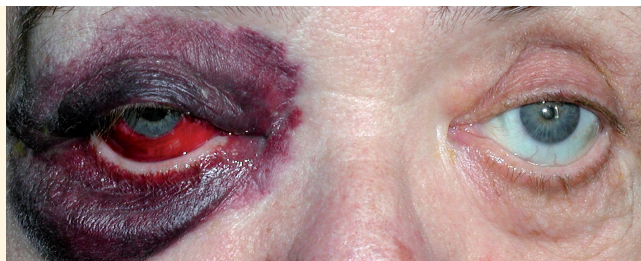Retroseptální orbitocelulitida

- ▶ masivní prknavitě tuhý edém víček až vymizelá oční štěrbinu
- ▶ protruze bulbu, porucha jeho hybnosti, chemóza a hyperemie spojivky
- ▶ bolest za okem, porucha visu
- ▶ subfebrilie až alterace celkového stavu, hospitalizace vždy nutná, CT orbit



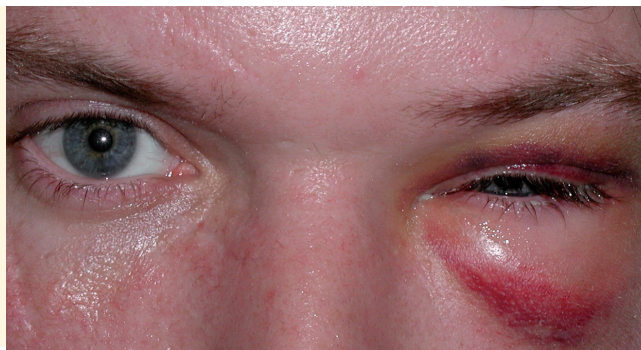Posttraumatický edém víček

- ▶ měkký edém a masivní hematoma víček, sufuze spojivky
- ▶ na obr. warfarinovaný pacient po pádu (**CAVE** – anamnéza)
- ▶ vždy RTG či CT očníce



Emfyzém víček

- ▶ přítomnost vzduchu v podkoží víček
- ▶ edém a emfyzém víček často masivní, uzavírající oční štěrbinu, často i hematoma víček
- ▶ nejčastěji při fraktuře mediální stěny nebo spodiny očníce – blow out fracture (**CAVE** – poranění slzných cest)
- ▶ vždy RTG či CT očníce
- ▶ **CAVE** – nesmrkat



2 SPOJIVKA

Spojivka je tenká průhledná, bohatě vaskularizovaná tkáň. Pokrývá přední část skléry (bulbární spojivka), souvisle přechází na zadní část horního a dolního víčka (tarzální spojivka), a tak vytváří horní a dolní fornix. Spojivka se skládá z vícevrstevnatého epitelu a jeho bazální membrány a stromatu, které kromě cév obsahuje lymfatickou tkáň a přídatné slzné žlázy. Ty se podílejí na produkci vodné složky slzného filmu. Další součástí slzného filmu – mucin – je secernován pohárkovými buňkami v epitelu spojivky. Dostatečná produkce vodné složky a mucinu udržuje povrch oka hladký a vlhký. Spojivka hraje významnou roli v ochraně oka, funguje jako bariéra proti mikroorganismům a cizím tělesům. Zajišťuje tedy mechanickou a imunologickou obranu před vnějšími vlivy.

PŘEHLED AFEKČÍ SPOJIVKY

Pigmentované léze spojivky

- Névus
- Primární získaná melanóza
- Maligní melanom spojivky

Nepigmentované afekce spojivky/skléry

- Lymfoidní tumory
- Amelanotický melanom spojivky
- Episkleritida
- Skleritida
- Tumor ciliárního tělesa
- Sufuze
- Konjunktivální intraepitelová neoplazie
- Pterygium
- Pseudopterygium
- Pinguekula
- Cystický filtrační polštářek
- Amyloidóza spojivky
- Cysta spojivky
- Granulom spojivky
- Varix spojivky
- Prolaps orbitálního tuku

Jizevnaté změny spojivky

- Oční jizevnatý pemfigoid – aktivní stadium
- Oční jizevnatý pemfigoid – neaktivní stadium
- Jizvy po adenovirové keratokonjunktivitidě
- Jizvy u atopické keratokonjunktivitidy

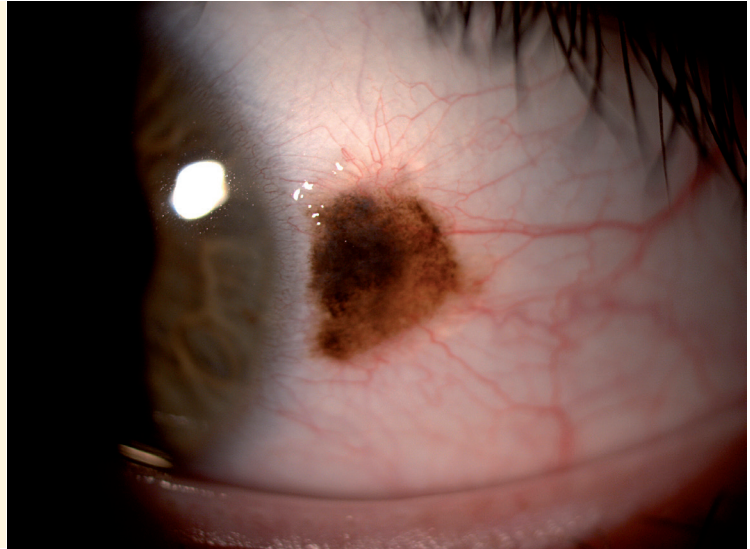
Hyperemie spojivek

- Bakteriální konjunktivitida
- Chlamydiová konjunktivitida
- Adenovirová keratokonjunktivitida
- Toxoalergická konjunktivitida
- Vernální keratokonjunktivitida
- Atopická keratokonjunktivitida
- Alergická konjunktivitida
- Floppy eyelid syndrom
- Gigantopapilární konjunktivitida
- Keratoconjunctivitis e rosacea
- Horní limbální keratokonjunktivitida
- Keratoconjunctivitis sicca (syndrom suchého oka)
- Hluboká neboli ciliární injekce
- Smíšená injekce
- Caput Medusae

2.1 PIGMENTOVANÉ LÉZE SPOJIVKY

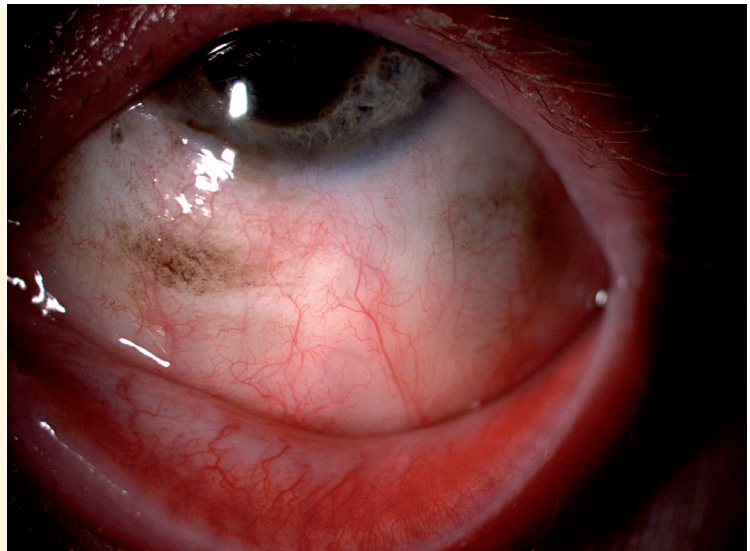
Névus

- ▶ objevuje se v 1. až 2. dekádě života
- ▶ lokalizován při limbu, ale i na plíce, karunkule
- ▶ fokální nebo difuzní, ale nejsou mnohočetné
- ▶ někdy obsahují cysty na povrchu
- ▶ v pubertě se mohou zvětšovat



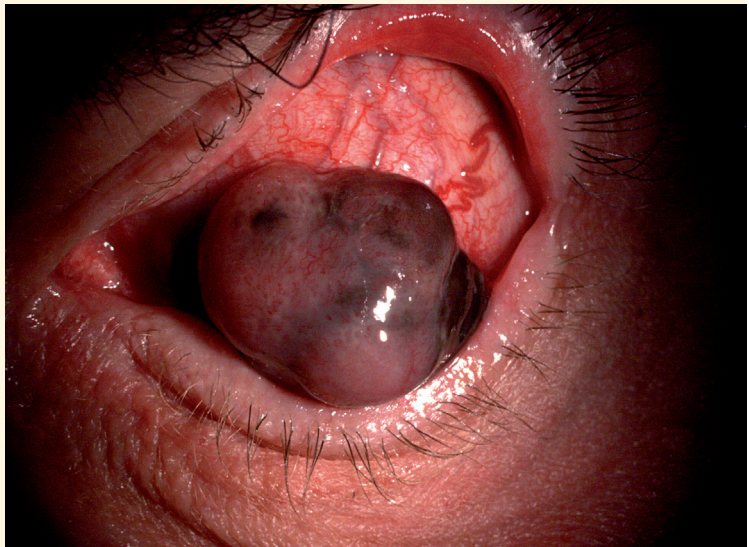
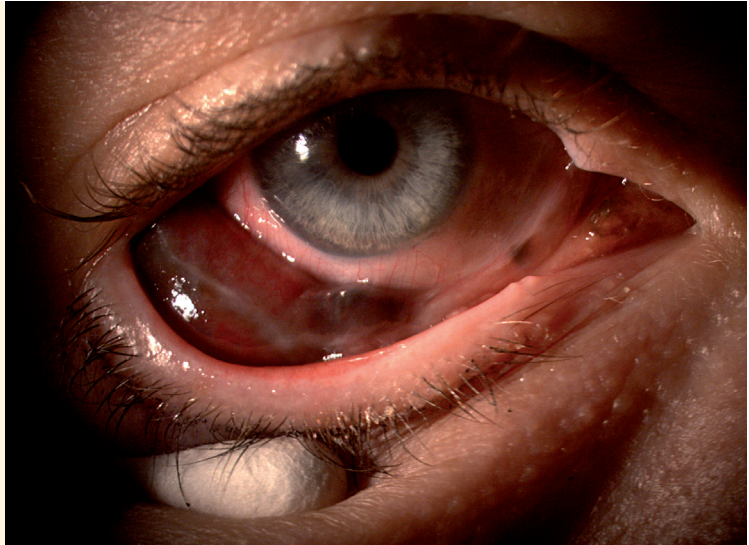Primární získaná melanóza

- ▶ objevuje se ve středním věku nebo u starších pacientů
- ▶ neohraničené nesouvislé oblasti hnědé pigmentace spojivky
- ▶ lokalizovaná kdekoli na spojivce
- ▶ během stárnutí možné zvýraznění pigmentace či zvětšování rozsahu
- ▶ je možné se setkat i s amelanotickými formami



Maligní melanom spojivky

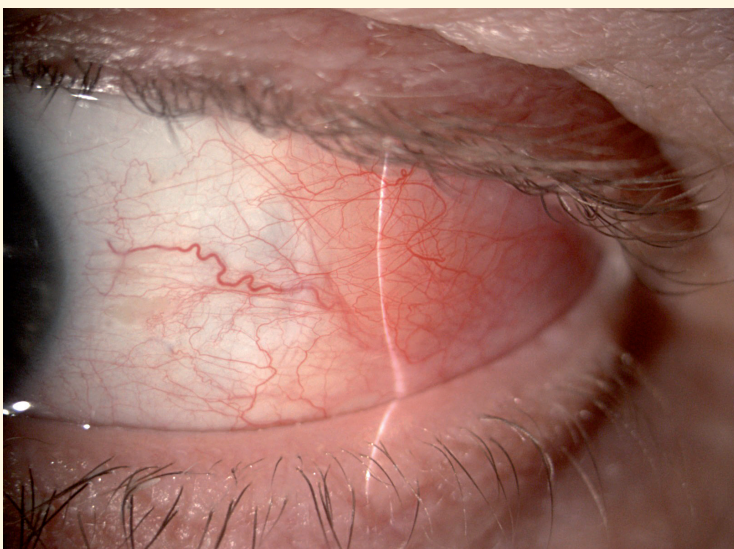
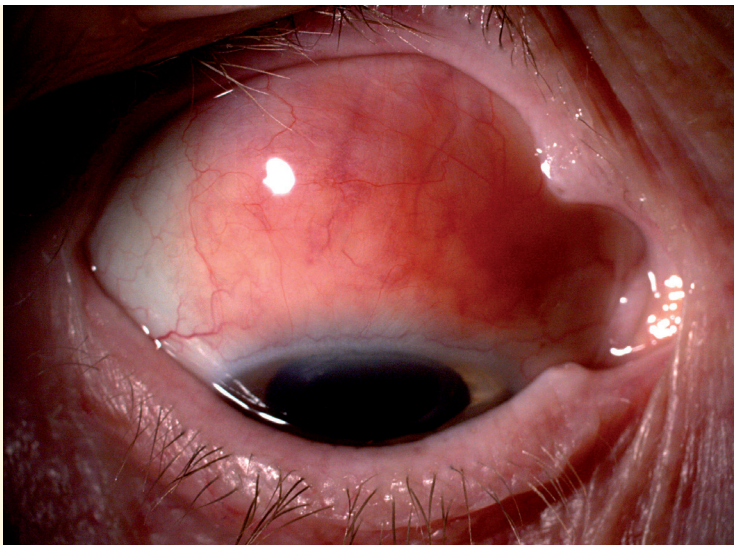
- ▶ vyvíjí se z primární získané melanózy, *de novo* nebo vzácně ze spojivkového névu
- ▶ typicky po 50. roce života
- ▶ solidní nodulární pigmentovaná masa
- ▶ nejčastěji při limbu, ale může se objevit na bulbární i palpebrální spojivce nebo ve fornixech
- ▶ časté lokální recidivy, metastazuje nejčastěji do regionálních lymfatických uzlin, plic, jater a mozku



2.2 NEPIGMENTOVANÉ AFEKCE SPOJIVKY/SKLÉRY

Lymfoidní tumory

- ▶ subkonjunktivální infiltrace lososové barvy
- ▶ nevybledne po aplikaci adrenalinu ani fenylefrinu



3 ROHOVKA

Rohovka je spolu se sklérou součástí vnějšího pevného obalu oka. Má vypouklý tvar a v horizontální ose měří přibližně 11,5 mm a ve vertikální 10,5 mm. Centrální tloušťka rohovky je $555,50 \pm 29,64 \mu\text{m}$. Skládá se z pěti základních vrstev: epitelu a jeho bazální membrány, Bowmanovy vrstvy, stromatu, Descemetovy membrány a endotelu. Ze všech optických medií oka má rohovka největší lomivou sílu s hodnotou 40,0–44,0 dioptrií. Fyziologická lidská rohovka je jedinečnou a výjimečnou tkání, jelikož neobsahuje cévy. Její průhlednost je dále zajištěna správným uspořádáním kolagenových vláken v jejím stromatu. Jizvení nebo ukládání různých substancí ve stromatu vede ke snížení až ztrátě průhlednosti rohovky, a tedy poklesu vidění. Další klíčovou vrstvou rohovky je endotel, který se skládá z jedné vrstvy endotelových buněk, jež během života ubývají. Při poruše funkce endotelu rohovka otéká a ztrácí svou průhlednost. Nastane-li vlivem onemocnění rohovky změna v její velikosti, tvaru, zakřivení nebo tloušťky, potom se také klinicky projeví poklesem zrakové ostrosti. Diferenciální diagnostika onemocnění rohovky je mnohdy svízelná a vždy je třeba odlišit zejména infekční, dědičné a imunitně podmíněné choroby.

PŘEHLED AFEKČÍ ROHOVKY

Edém a zkalení rohovky

- Pseudofakický edém epitelu rohovky
- Edém rohovky u Fuchsovy endotelové dystrofie rohovky
- Edém rohovky u zadní polymorfni dystrofie rohovky
- Kongenitální hereditární endotelová dystrofie rohovky
- Iridokorneální endotelový syndrom
- Edém epitelu rohovky při akutním uzávěru komorového úhlu (glaukomovém záchvatu)
- Bulózní keratopatie
- Hydrops rohovky u keratokonu
- Fish eye syndrom
- Petersův syndrom, typ II

Epitelová depozita rohovky

- Cornea verticillata
- Fleischerův prstenec
- Stockerova linie
- Zonulární keratopatie
- Salzmannova degenerace
- Atopická keratokonjunktivitida
- Gerontoxon (arcus senilis/lipoides)

Infiltráty rohovky

- Adenovirová keratokonjunktivitida
- Marginální infiltrát
- Imunitní reakce při nošení kontaktních čoček
- Thygesonova keratitida
- Herpes simplex keratitida
- Metaherpetická keratitida
- Bakteriální keratitida
- Mykotická keratitida
- Akantamébová keratitida

Periferní ztenčení rohovky

- Periferní ulcerózní keratitida
- Moorenův vřed
- Terrienova marginální degenerace rohovky
- Dellen

Neinfekční ektatické poruchy rohovky

- Keratokonus
- Marginální pellucidní degenerace rohovky

Mnohočetné epitelové a subepitelové opacity rohovky

- Meesmannova dystrofie rohovky
- Dystrofie bazální membrány epitelu rohovky (Coganova dystrofie)
- Lischova epitelová dystrofie rohovky
- Želatinózní kapkovitá dystrofie rohovky
- Reisoa-Bücklerova dystrofie rohovky

Mnohočetné opacity stromatu rohovky

- Granulární dystrofie rohovky
- Mřížková dystrofie rohovky (typ I)
- Hereditární gelsolinová amyloidóza (Meretojův syndrom, dříve mřížková dystrofie rohovky II)
- Makulární dystrofie rohovky
- Schnyderova dystrofie rohovky
- Paraproteinová keratopatie
- Cystinóza

Mnohočetné opacity endotelu rohovky

- Fuchsova endotelová dystrofie rohovky
- Zadní polymorfni dystrofie rohovky
- Snail-tracks
- Haabovy strie

Vrozené abnormality velikosti a tvaru rohovky

- Mikrokornea
- Megalokornea
- Cornea plana

Precipitáty a pigmentace na endotelu rohovky

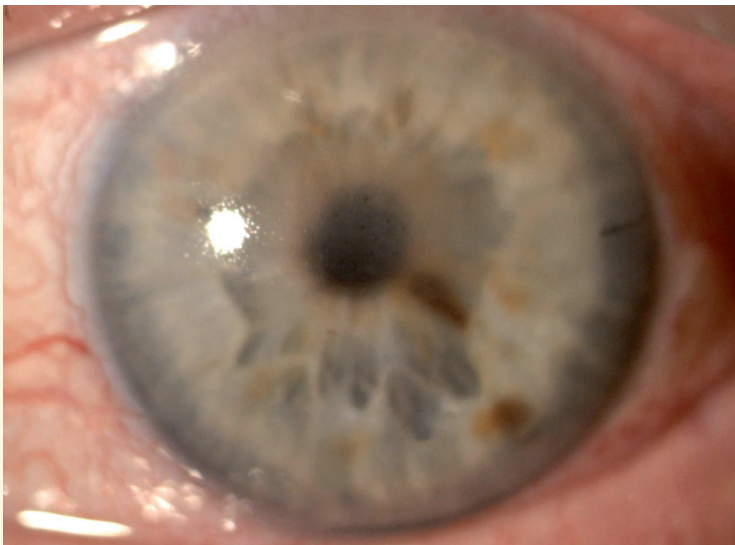- Špekovité precipitáty
- Středně velké precipitáty

- Středně velké a špekovité precipitáty s prosáklou rohovkou
- Hvězdičkovité precipitáty
- Jemné precipitáty
- Čárkovité precipitáty
- Buněčný nálet na endotelu
- Pigment na endotelu
- Syndrom pigmentové disperze
- Endotelitida u cytomegalovirové chronické přední uveitidy

3.1 EDÉM A ZKALENÍ ROHOVKY

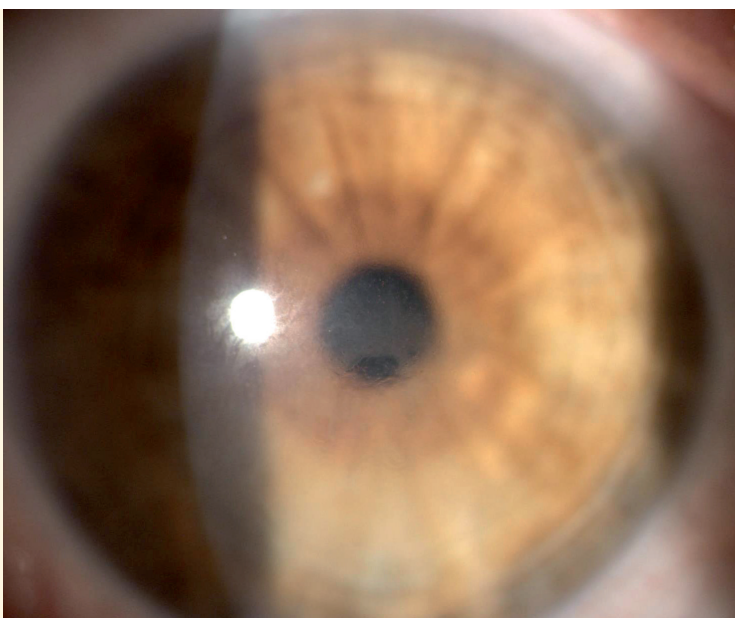
Pseudofakický edém epitelu rohovky

- ▶ vzniká poškozením Descemetovy membrány či endotelových buněk během operace katarakty
- ▶ pokles visu dán lokálním či difuzním edémem stromatu a epitelu rohovky v závislosti na míře a lokalizaci poškození
- ▶ při zachování dostatečného počtu a funkce endotelových buněk odezní do několika dnů po výkonu



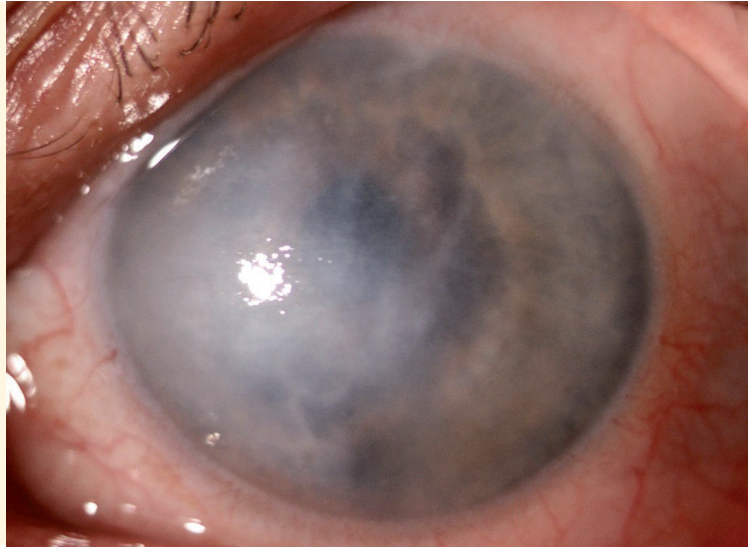Edém rohovky u Fuchsovy endotelové dystrofie rohovky

- ▶ vzniká na základě významného úbytku endotelových buněk rohovky s porušením regulace průniku komorové tekutiny do rohovky
- ▶ progrese edému rohovky během spánku vlivem kumulace tekutiny (absence spontánní evaporace), proto typicky mlhavé vidění (jako přes igelit) po probuzení
- ▶ progresí onemocnění dochází ke vzniku epitelových bul, které mohou prasknout, to vede k nárůstu diskomfortu až bolesti spolu s rizikem rozvoje infekční keratitidy
- ▶ **CAVE** – u pokročilých stadií riziko jizvení stromatu rohovky



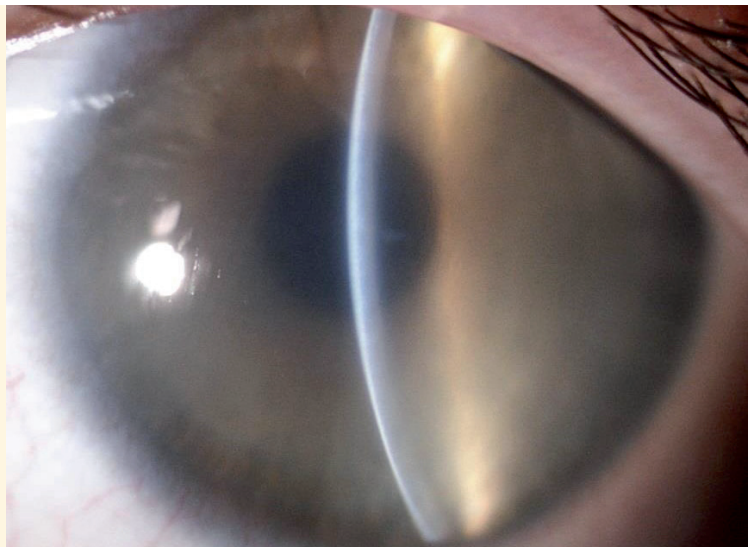
Edém rohovky u zadní polymorfní dystrofie rohovky

- ▶ oboustranná, AD dědičnost
- ▶ vezikuly, mapovité změny, difuzní opacita, periferní přední adherence
- ▶ často asymptomatická, avšak část pacientů vyžaduje transplantaci rohovky v důsledku jejího edému



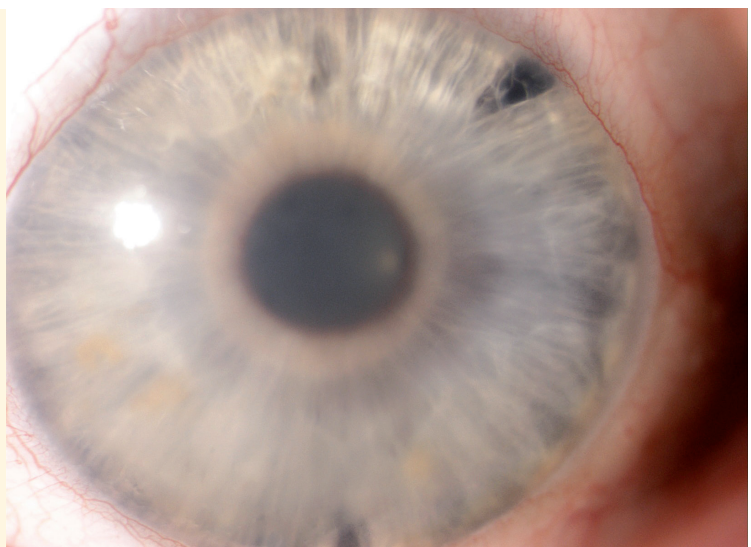
Kongenitální hereditární endotelová dystrofie rohovky

- ▶ vzácná, oboustranná, AR dědičnost
- ▶ difuzní edém celé rohovky od narození
- ▶ pokud je přítomna porucha sluchu, jedná se o Harboyanův syndrom



Iridokorneální endotelový syndrom

- ▶ jednostranný edém rohovky u jedinců kolem 40. roku věku
- ▶ etiologie onemocnění není objasněna, je charakterizováno abnormální proliferací a strukturálními abnormalitami rohovkového endotelu, uzávěrem komorového úhlu, abnormalitami duhovky
- ▶ důsledkem změn je dekompenzace rohovky a glaukom, který může způsobit ztrátu zraku



A

ablace cévnatky 210
 adenovirová keratokonjunktivitida 40, 56
 afakie 118
 AION 44, 140
 alergická konjunktivitida 41
 amyloidóza spojivky 36
 angiodní pruhy 212
 arcus lipoides 55
 arcus senilis 55
 asteroidní hyalóza 130
 atopická dermatitida víček 20
 atopická keratokonjunktivitida 39, 41, 55
 atrofie duhovky 93
 atrofie papily
 – ascendentní 144
 – parciální 143
 – prostá 144
 – s nepřesným ohraničením 144
 atrophia gyrata 196
 Axenfeldův-Riegerův syndrom 95, 103

B

Behçetova nemoc 156, 193
 Bestova choroba 160, 180
 birdshot choroidoretinopatie 157
 Blauův syndrom 172
 blefaritida 20
 – přední 20
 – zadní 21
 bulózní keratopatie 51
 buněčný nálet na endotelu 73
 Busaccovy noduly 88

C

Caput Medusae 44
 cévnatka 149, 150
 – přehled afekcí 151
 ciliární injekce 44
 ciliární těleso
 – melanom 93
 – tumor 32
 cilioretinální spojky 147
 cizí tělesa ve sklivci 134, 135, 136
 Coatsova choroba 161, 176
 cornea plana 70

cornea verticillata 53
 cysta, cysty
 – duhovky 92
 – spojivky 36
 cystinóza 67
 cytomegalovirová retinitida 193

Č

čočka 108
 – abnormality tvaru a pozice 110
 – afakie 118
 – ektopie 110
 – fibrinová síťka
 po fakoemulzifikaci 121
 – katarakta 112
 – obrovské buňky z cizích těles 120
 – přehled afekcí 109
 – pseudofakie 119
 – subluxace a luxace 111
 – umělá, nitrooční 121
 – zákaly 112, 119

D

Dellen 61
 dermatochaláza 23
 Descemetova membrána 51
 diabetická papilopatie 142
 diabetická retinopatie 183, 185, 189
 diabetický makulární edém 176, 177, 178
 difuzní epitelopatie sítnice 179
 Downův syndrom 51
 drúzová ablace retinálního pigmentového epitelu 201
 drúzy papily 141, 145
 drúzy sítnice 197, 202
 duhovka 86
 – amelanotický névus 89
 – atrofie po glaukomovém záchvatu 94
 – Busaccovy noduly 88
 – cévní změny 95
 – depigmentace 93
 – flocculi iridis 88
 – iridodialýza 96
 – iridokorneální endotelový syndrom 94
 – iris bicolor 91, 94
 – Koeppeho noduly 88
 – kolobom 97

– Lischovy noduly 89
 – melanom 90
 – metastázy 89
 – névus 89
 – – pigmentovaný 90
 – nodulární afekce 88
 – pigmentované afekce 90
 – pozánětlivá atrofie 93
 – primární cysty 92
 – přehled afekcí 87
 – pseudorubeóza 96
 – rhexe zornicového okraje 97
 – rubeóza 95
 – změny celistvosti 96
 dystrofie čípků 200
 dystrofie makuly 180
 dystrofie rohovky
 – Coganova 64
 – Fuchsova 68
 – granulární 65
 – Lischova 64
 – makulární 66
 – Meesmannova 63
 – mřížková 66
 – Reisoa-Bücklerova 65
 – Schnyderova 67
 – zadní polymorfni 68
 – želatinózní kapkovitá 64

E

edém epitelu rohovky 49
 edém papily zrakového nervu 140
 edém víčka
 – alergický 18
 – u endokrinní orbitopatie 17
 – u histiocytózy X 19
 – u maligního exoftalmu 17
 – u Morbihanského syndromu 17
 ektopie čočky 110
 ektripium 22
 – uvey 91
 Elschmigovy perly 120
 emfyzém víček 16
 endokrinní orbitopatie 17, 218
 endotelitida 74
 endotelová dystrofie rohovky 50
 entropium 21
 enzym LCAT 52
 epiretinální membrána 182

episkleritida 32
 epiteliopatie, pigmentová 168, 172
 – pachychoroidní 179
 excesivní mióza 102
 exoftalmus 18
 – maligní 17
 exokryokoagulace sítnice 207
 exsudativní odchlípení sítnice 208

F

fakoemulzifikace 121
 fibrae medullares 165
 fibrinová síťka 121
 fibrin v přední komoře 84
 fibróza zadního pouzdra 119
 filtrační polštářek, cystický 35
 fish eye syndrom 52
 Fleischerův prstenec 53
 flocculi iridis 88
 floppy eyelid syndrom 42
 floridní proliferativní diabetická
 retinopatie 183
 Fuchsova blefarochaláza 23
 Fuchsova endotelová dystrofie
 rohovky 49
 fundus
 – doprovodné proužky při cévách 213
 – flavimaculatus 198
 – lineární změny 211
 – nepigmentované nesplyvavé
 multifokální léze 157
 – nepigmentované solitérní léze 164
 – nepigmentované splývavé léze 154
 – pigmentované nesplyvavé
 multifokální léze 170
 – pigmentované solitérní léze 173
 – pigmentované splývavé léze 167

G

geografická atrofie pigmentového
 epitelu 197
 gerontoxon 55
 glaukomová papila 145
 glaukomový záchvat 51
 – plegická zornice 105
 glistening 121
 granulom spojivky 36

H

Haabovy strie 69
 Handmannova anomálie papily 146
 haptiky 122
 hemangiom
 – choroidální 175
 – retinální kavernózní 168
 hemoftalmus 131
 herpetická uveitida 105

histiocytóza X 19
 hydrops rohovky 51
 hyfy v přední komoře 84
 hyperemie papily 147
 hyperemie spojivek 39
 hypermetropie 141
 hypertonická neuroretinopatie 142, 162
 hypertrofie RPE 174
 hyphéma 83
 hypoplazie papily 145
 hypopyon 81
 hypotonie po operačním výkonu 79

Ch

chalazion 19
 chlamydiová konjunktivitida 40
 chorioretinální atrofická ložiska 161
 chorioretinální záhyby 211
 choroidální hemangiom 175
 choroidální melanom 174
 choroidální neovaskulární
 membrána 186, 197
 choroidální névus 173
 choroidální záhyby 212
 choroideremie 194
 choroiditida, idiopatická
 multifokální 172
 choroidopatie, serpiginózní 168
 – neaktivní 169
 choroidoretinopatie 157

I

idiopatická multifokální
 choroiditida 172
 injekce
 – hluboká (ciliární) 44
 – povrchová (spojivková) 39
 – (smíšená) 44
 intraepitelová neoplazie 33
 intraokulární neuritida 140
 iridocyklitida 129
 iridodialýza 96
 iridokorneální endotelový syndrom 50,
 94
 iris bicolor 91, 94

J

jamka terče zrakového nervu 142
 jizvy
 – po adenovirové
 keratokonjunktivitidě 38
 – u atopické keratokonjunktivitidy 39
 juxtafoveální teleangiektazie 178

K

karotidokavernózní píštěl 44

katarakta 78, 79
 – hypermaturní 117
 – christmas tree 117
 – intumescentní 117
 – kongenitální nukleární 113
 – koronární supranukleární 113
 – kortikonukleární 114
 – lamelární 112
 – plynová 118
 – přední polární 112
 – sekundární 119
 – sekundární – Elschnigovy perly 120
 – traumatická 116
 – zadní polární 113
 – zadní subkapsulární 115
 keratitida
 – akantamébová 60
 – bakteriální 59
 – herpes simplex 58
 – metaherpetická 59
 – mykotická 59
 – periferní ulcerózní 60
 keratokonjunktivitida 38
 – adenovirová 40, 56
 – atopická 39, 41, 55
 – horní limbální 43
 – chronická 39
 – keratoconjunctivitis e rosacea 42
 – keratoconjunctivitis sicca 43
 – vernální 41
 keratokonus 51, 62
 keratopatie, paraproteinová 67
 Koeppeho noduly 88
 kolaterály 148
 kolobom duhovky 97
 konjunktivální intraepitelová
 neoplazie 33
 konjunktivitida
 – alergická 41
 – bakteriální 39
 – gigantopapilární 42
 – chlamydiová 40
 – toxoalergická 40
 kontaktní čočky 57
 kontuze bulbu 204
 krvácení
 – pod membrana limitans interna 190
 – retrohyaloidní 189, 190
 – subretinální 191
 – v makule 187
 kutikulární drůzy 199

L

lagoftalmus 24
 lamelární katarakta 112
 laserová koagulace sítnice 161
 Leberova mikroaneurysmatóza 161
 Lischovy noduly 89

lupus erythematosus, systémový 163
lymfoidní tumory spojivky 30
lymfom
– choroidey 212
– nitrooční 155, 159

M

madaróza 22
makula
– krvácení 186
– multifokální žlutobělavá ložiska 176
– schíza 186
– solitární žlutobělavá ložiska 180
makulární defekty 185
makulární degenerace, věkem
podmíněná 177
makulární díra 185
makulární edém 176, 177, 178
maligní exoftalmus 17
marginální infiltrát 56
marginální pellucidní degenerace
rohovky 63
megalokornea 70
megalopapila 146
Meibomovy žlázy 21, 22
melanocytární proliferace 171
melanom
– ciliárního tělesa 93
– duhovky 90, 92
– chorooidální 174
– spojivky 29
– – amelanotický 31
melanóza 28
meningeom oční 18
Meretojův syndrom 66
městnavá papila 141
metastázy
– duhovky 89
– choroidey 167
mikrokornea 70
miliární drúzy 178
Moorenův vřed 61
Morbihanský syndrom 17
motilita očí 216
– přehled afekcí 217
mřížková degenerace 203
myasthenia gravis 222
mykotická endogenní
endofthalmitida 131, 132
myopia gravis 194, 195
myopický fundus 169
myopie 181, 187

N

neovaskularizace papily 148
neuroretinopatie 162
névus duhovky
– amelanotický 89

– pigmentovaný 90
névus spojivky 28
nitrooční čočka 121
– decentrace 123
– dislokace haptiku 122
– opacity 121
– traumatická luxace 123
– zkalená 122, 123
nitrooční lymfom 131, 132, 133, 155,
159

O

obrovské buňky z cizích těles 120
očníce
– meningeom 18
– tumor 17
– zánětlivý pseudotumor 18
oční šterbina, změna šíře 23
odchlípení sítnice 204, 207, 208
– exsudativní 208
– rhegmatogenní 205, 206, 207
– trakční 208
okluze
– centrální arterie sítnice 192
– centrální věny sítnice 192, 193
opacity
– sklivce 128
– v umělé nitrooční čočce 121
orbitální tuk, prolaps 37
orbitální varix 18
orbitocelulitida 16
orbitopatie, endokrinní 17
osteom 166

P

papila zrakového nervu 138
– bledá 143
– cévní abnormality 147
– edém 140
– přehled afekcí 139
– u myopie 146
papiloflebitida 143
paradoxní reinervace 221
paréza n. III 221
paréza n. IV 219
paréza n. VI 220
pars plana vitrektomie 136
pemfigoid 38
perzistentní pupilární membrána 104
Petersův syndrom 52
pigment na endotelu 73
pigmentová epitelopatie 168, 172
pinguekula 35
polymorfni dystrofie rohovky 50
polypoidální léze 188
posttraumatická zornice 105
posttraumatický edém víček 16

precipitáty
– čárkovité 72
– hvězdičkovité 72
– jemné 72
– špekovité 71
preokluzivní stav 188
preseptální orbitocelulitida 16
prolaps orbitálního tuku 37
proliferativní vitreoretinopatie 183
přední komora 76
– hluboká 78
– mělká 78
– po operaci katarakty 78
– přehled afekcí 77
– při hypotonii po operačním
výkonu 79
– silikonový olej 80
– u hypermetropického oka 78
– u intumescentní katarakty 79
– u myopického oka 78
– u uzávěru komorového úhlu 79
– změna hloubky 78
– změna obsahu 80
přední uveitida 74, 81
pseudodíra v makule 185
pseudoxfoliace 84
pseudofakický edém epitelu rohovky 49
pseudohypopyon 82
pseudopterygium 34
pseudorubeóza 96
pseudotumor oční 18
pterygium 34
ptóza víček 24

R

reaktivní hyperplazie RPE 173
retikulární degenerace 204
retinální angiomatózní proliferace 187
retinální kavernózní hemangiom 168
retinální nekróza 154
retinitida
– cytomegalovirová 193
– retinitis pigmentosa 195
retinochoroiditida, toxoplasmová 164
– neaktivní 175
retinoschíza 209
retrakce víček 24
retroseptální orbitocelulitida 16
rhegmatogenní odchlípení sítnice 205,
206, 207
rhexe zornicového okraje 97
rohovka 46
– edém a zkalení 49
– epitelová depozita 53
– infiltráty 56
– neinfekční ektatické poruchy 62
– opacity
– – endotelu 68
– – epitelové a subepitelové 63

- stromatu 65
- periferní ztenčení 60
- precipitáty a pigmentace na endotelu 71
- vrozené abnormality 70
- rosacea 42
- roztroušená skleróza mozkomíšní 129, 133
- rubeóza 95

Ř

- řasy
- depigmentace 20
- misdirekce růstu 23
- změna postavení 21
- ztráta 20

S

- Salzmannova degenerace 55
- sarkoidóza 155, 158, 160, 162, 164
- granulom 164
- makroaneurysma 162
- sekluze zornice 102, 104
- serpiginozní choroidopatie 168, 169
- schíza makuly 186
- silikonový olej 80, 184
- Simpsonův test 222
- sítnice 150
- doprovodné proužky při cévách 213
- dystrofie a degenerace 194
- krvácení v makule 186
- léze na fundu
- – nepigmentované 154, 157, 164
- – pigmentované 167, 170, 173
- lineární změny na fundu 211
- ložiska v makule 176, 180
- makulární defekty 185
- odchlípení 204
- přehled afekcí 151
- změny v periférii 202
- skléra, nepigmentované afekce 30
- skleritida 32
- sklivec 126
- ablace zadní plochy 128
- opacity 128
- přehled afekcí 127
- v přední komoře 83
- zákaly
- – kulovité 132
- – u hemoftalmu 131
- – u iridocyklitidy 129
- – u roztroušené sklerózy 129

- smíšená injekce 44
- snail-tracks 69
- spojivka
- amelanotický melanom 31
- amyloidóza 36
- cysta 36
- granulom 36
- hyperemie 39
- jizevnaté změny 38
- nepigmentované afekce 30
- pigmentované léze 28
- přehled afekcí 27
- spojivková injekce 39
- spojky, cilioretinální 147
- Stargardtova choroba 199
- Stockerova linie 53
- strabismus 218
- sufuze 33
- syfilis 155
- syndrom
- bilaterální uveální melanocytární proliferace 171
- mezodermální dysgeneze 95
- pigmentové disperze 73
- podobný oční histoplasmóze 170
- suchého oka 43
- uveální efuze 196, 209
- synechie 103
- po nitroočních zánětech 103
- při terapii pilokarpinem 104
- synchronis scintillans 130
- systémová vaskulitida 167
- systémový lupus erythematoses 163

T

- tamponáda
- plynová 211
- silikonovým olejem 184
- teleangiektazie, juxtafoveální 178
- Thygesonova keratitida 57
- toxoaergická konjunktivitida 40
- toxoplasmová retinohoroiditida 164, 169, 175
- toxoplasmóza
- primoinfekt 181
- retinohoroiditida 164, 169
- – neaktivní 175
- trakční odchlípení sítnice 208
- trichiáza 23
- tuberkulóza 170
- tumor
- ciliárního tělesa 32

- očníce 17
- spojivky 30

U

- umělá nitrooční čočka 122
- unilaterální idiopatická makulopatie 181
- uvea, ektropium 91
- uveitida
- herpetická 105
- intermediální 132, 133
- přední 74, 81
- při systémové vaskulitidě 167

V

- varix
- orbitální 18
- spojivky 37
- vaskulitida 213
- věkem podmíněná makulární degenerace 177, 179, 182, 187, 196, 197, 198, 200
- větвовá arteriální okluze 182
- víčka 14
- edémy a pseudoedémy 16
- emfyzém 16
- přehled afekcí 15
- retrakce 24
- změna polohy 23
- změna postavení 21
- změna šíře oční šterbiny 23
- virus herpes simplex, infekce víček 20
- viteliformní dystrofie makuly 180
- vitreoretinopatie, proliferativní 183
- vnitřní tečkovitá choroidopatie 160

Z

- zadní skleritida 210
- záhyby sítnice 212
- Zeisovy žlásky 22
- zonulární keratopatie 54
- zornice 100
- Axenfeldův-Riegerův syndrom 103
- excesivní mióza 102
- perzistentní pupilární membrána 104
- plegická 105
- posttraumatická 105
- přehled abnormalit 101
- sekluze 104
- – po operaci katarakty 102
- synechie 103, 104